MUDr.Peter Jáni, Alpha medical s.r.o.

- Muž 24 rokov
- Klinická diagnóza tumor X. rebra
- Dodaný resekát časti IX. a X. rebra s mäkkými tkanivami
- Rozmery 95x45x35mm
- X. rebro s uzlovitým dobre ohraničeným tumorom priemeru 45mm
- Na reze bielo-žlto-červenej farby s menšími cystickými dutinkami a kalcifikátmi

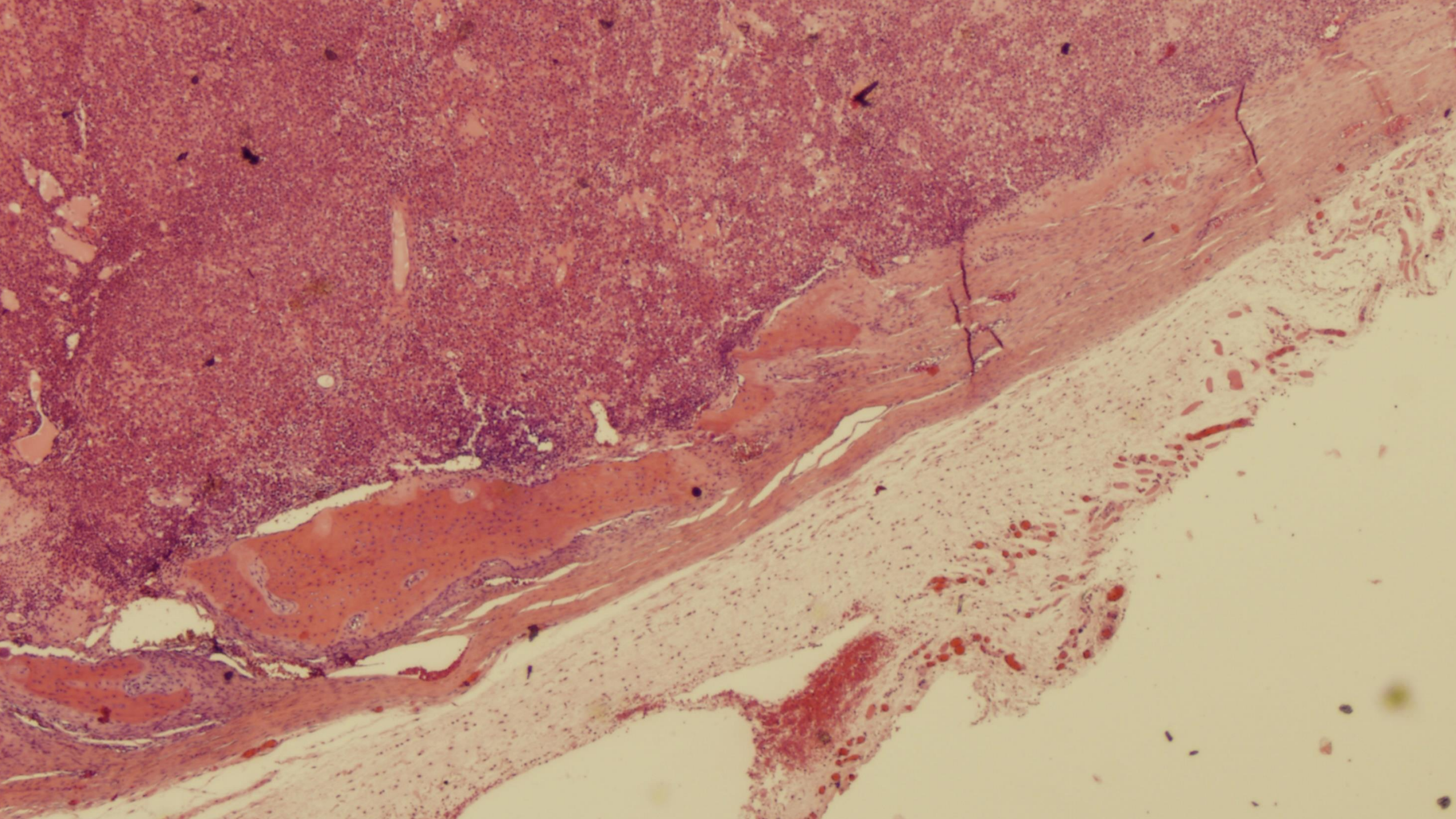

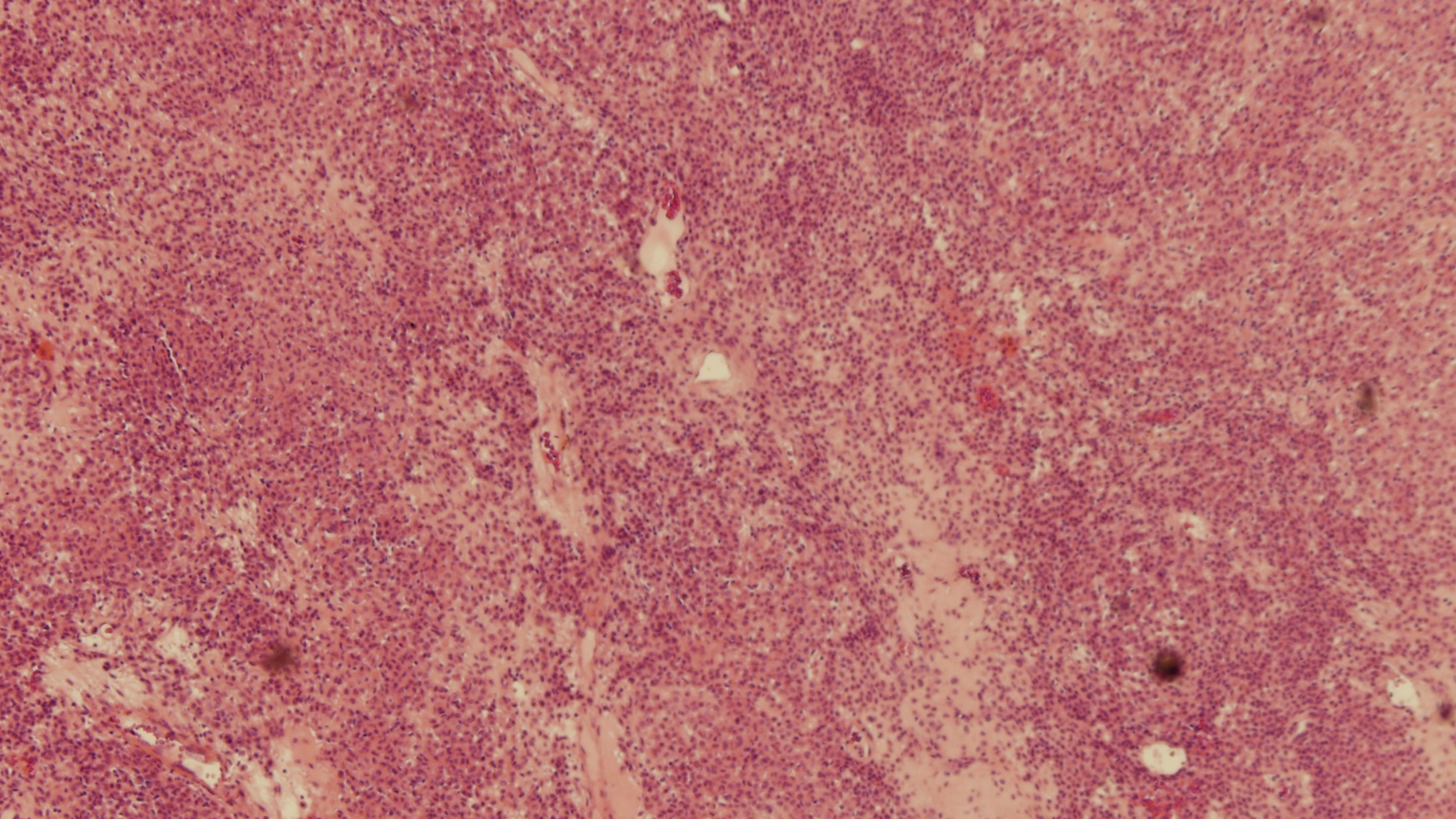

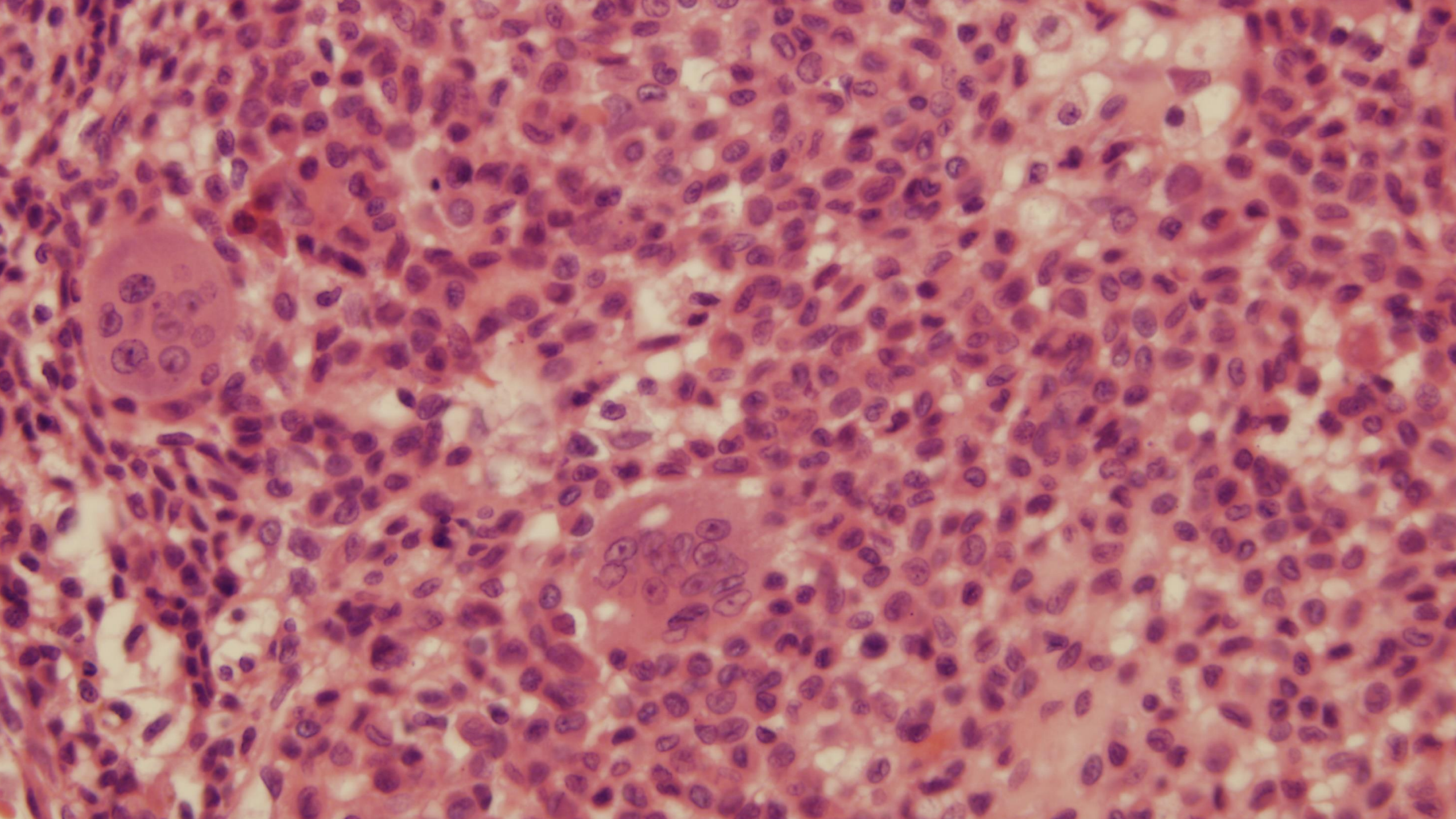

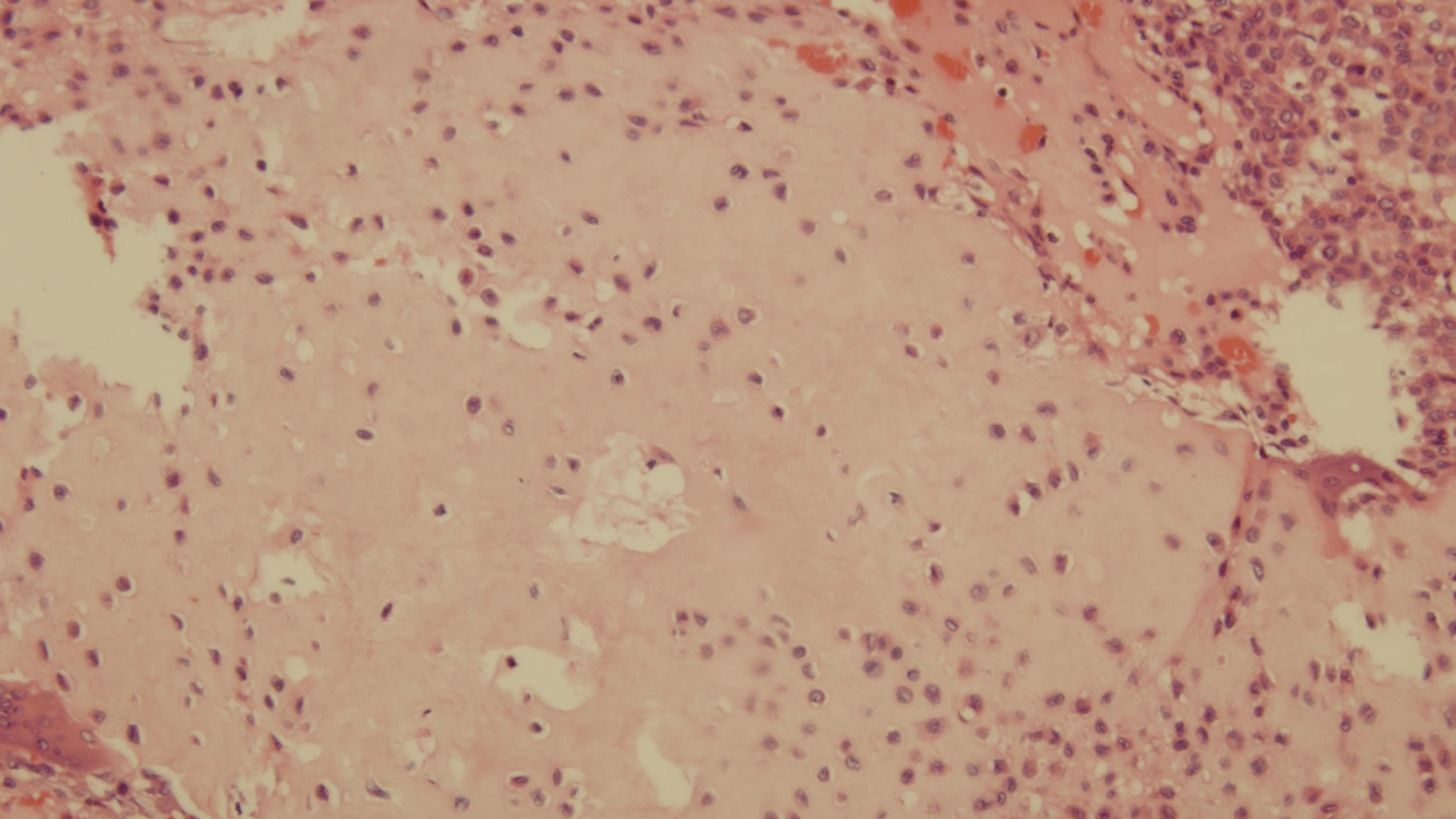

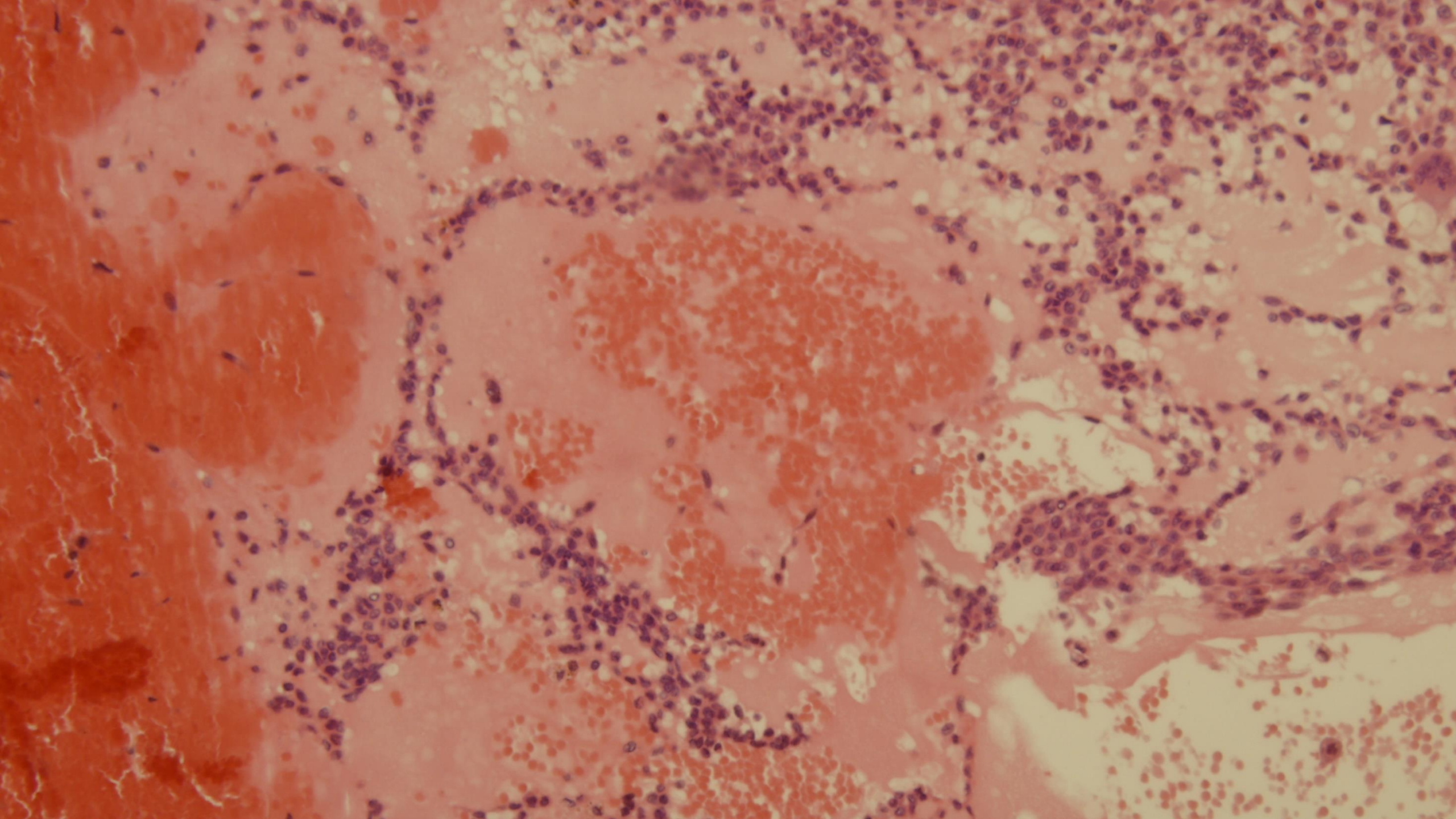

???

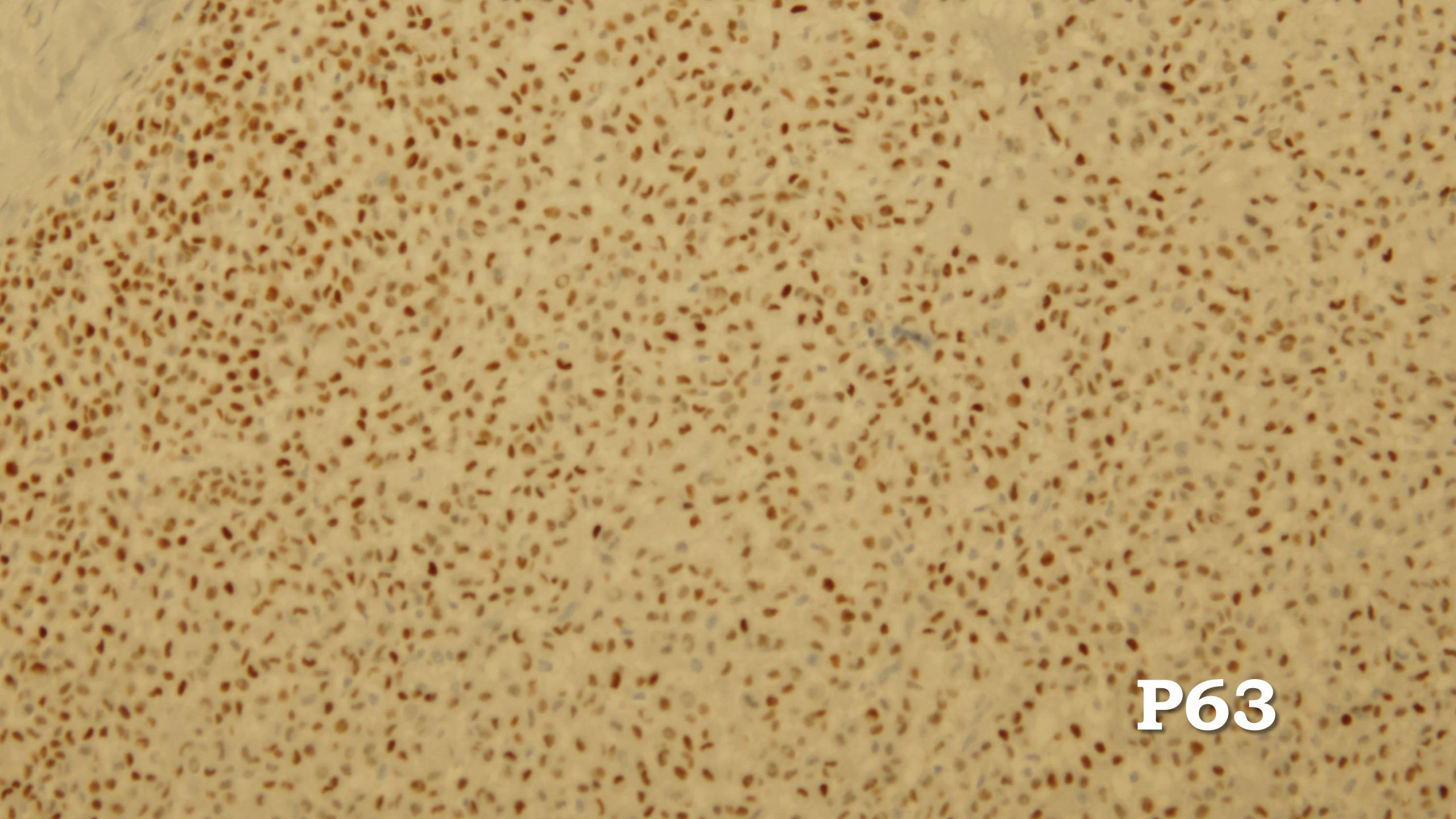
P63

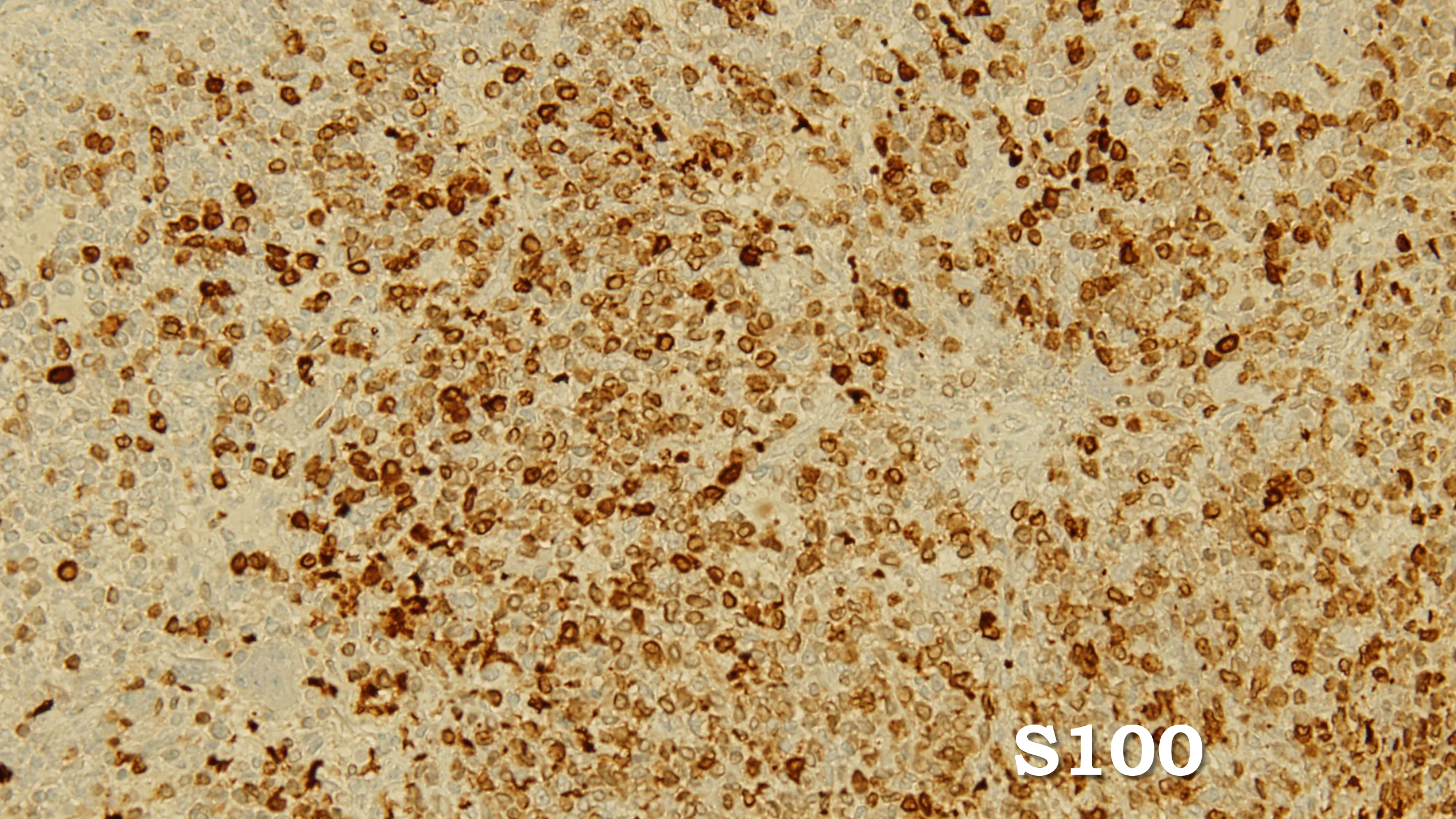
S100

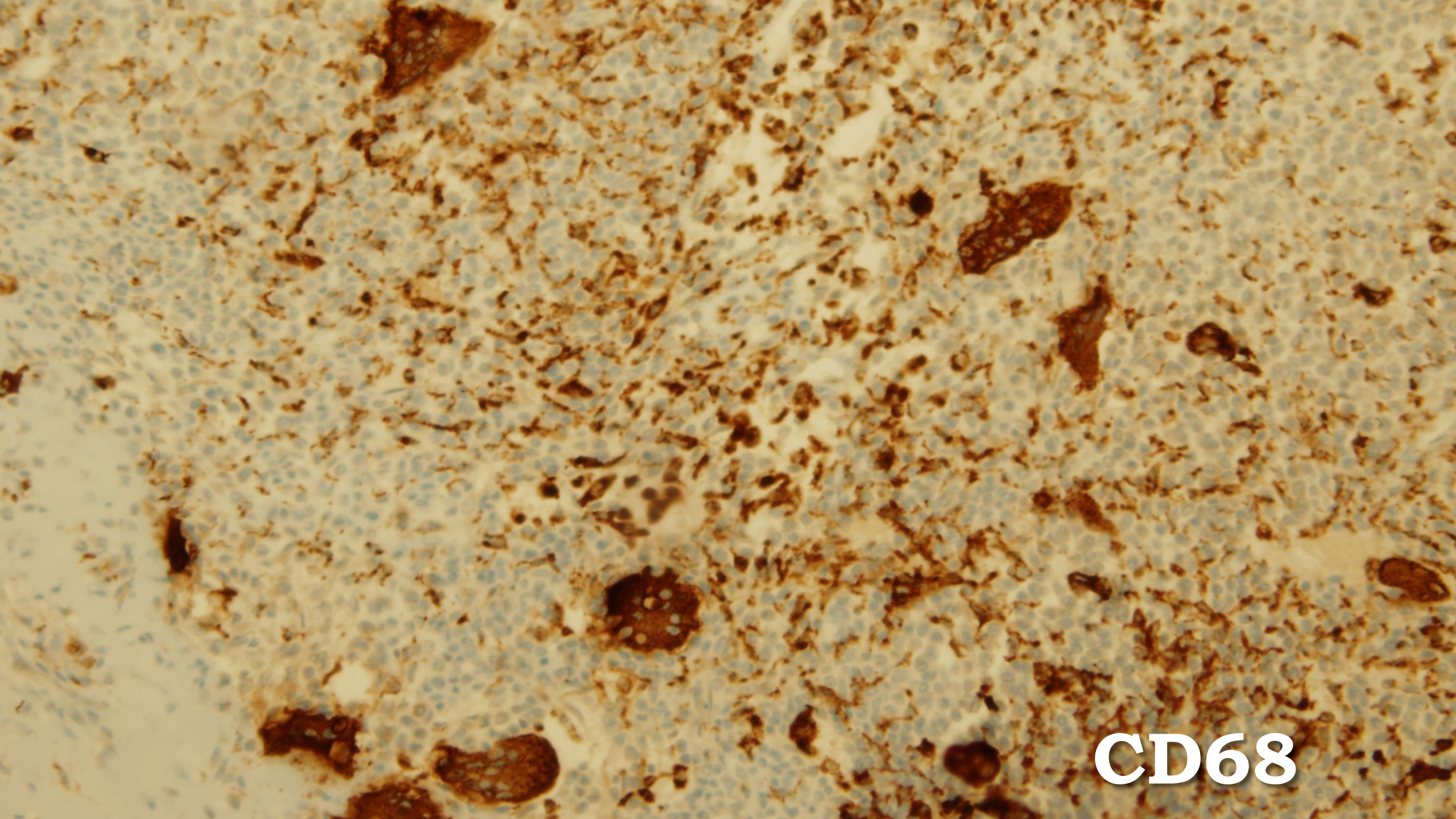
CD68

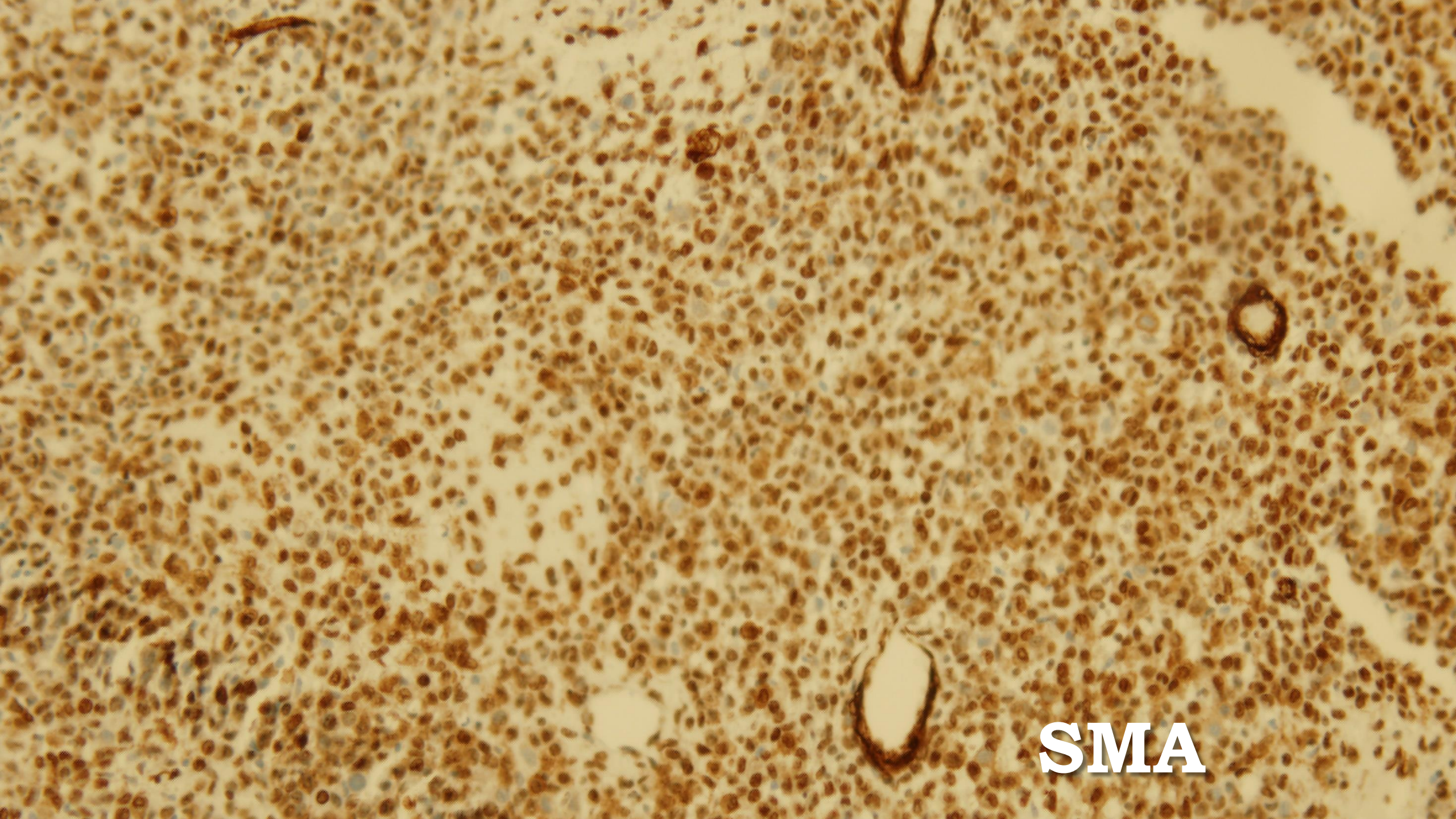
SMA


D2-40

IHC ANALÝZA

- Pozitívne farbenie: S100, D2-40, Vimentin, CKAE1/3, CK8/18, EMA, p63, CD68, SMA
- Negatívne farbenie: Desmin, CD34, LCA
- Ki67 1-2%

???

CHONDROBLASTÓM

- Benígny tumor
- Raritný výskyt približne 1% z kostných tumorov
- 1931 Codman - chondroidný variant obrovskobunkového tumoru kosti
- 1941 Jaffe a Lichtenstein - chondroblastóm

EPIDEMIOLÓGIA

- Približne 92% prípadov sa vyskytuje do 20 roku života
- Prevažná väčšina v druhej dekáde
- Popísaný je rozptyl od 2 do 83 rokov
- Vyšší je výskyt u mužov v pomere 2:1
- Výskyt najčastejšie v epifýzach dlhých kostí
- Distálny femur, proximálna tíbia a proximálny humerus

MORFOLÓGIA

- Dobre ohraničený tumor bielo-žlto-šedej farby
- Prítomné ložiská nekrózy, cystické zmeny, kalcifikácie
- Veľkosť bežne 3-6cm
- Histologicky tvorený uniformnými, okrúhlymi a polygonálnymi bunkami
- Cytoplazma môže byť svetlá, eozinofilná až jemne bazofilná
- Jadrá ovodiné i fazuľovité, chromatín jemný, prítomné pozdĺžne zárezy
- Prítomné sú i obrovské mnohojadrové bunky osteoklastického typu

MORFOLÓGIA

- Diagnosticky významná je prítomnosť chondroidnej matrix
- Zrelá hyalínna chrupavka sa nájde len vzácne
- Charakteristická je jemná pericelulárna sieť kalcifikátov „chicken wire“
- V tretine prípadov bývajú zmeny charakteru aneurysmal bone cyst
- IHC profil: pozitivita s S100, cytokeratínmi, SOX9, p63
- Známe sú mutácie na chromozóme 5 a 8, diagnosticky nevýznamné

PROGNÓZA

- Prejavuje sa bolesťou a opuchom postihnutej oblasti
- Liečba kyretážou, alebo resekciou
- Rekurencia je v cca 14-18% prípadov, častejšia v plochých kostiach
- Priemerná doba rekurencie je 34 mesiacov
- Tumor môže metastázovať do pľúc 2-4%
- Výskyt metastázy s odstupom 10 rokov, najstaršia metastáza po 33 rokoch
- Ojedinele sú popísané prípady s viacpočetnými metastázami a infaustným priebehom

DIFF. DG.

- Chondromyxoidný fibróm – podobný vekový výskyt, podobný histologický i rádiologický nález. Výskyt v metafýzach dlhých kostí, charakteristické pseudolobulárne usporiadanie, prítomnosť vretenovitých a pleomorfnejších hviezdicovitých buniek a myxoidnej matrix.
- Obrovskobunkový tumor kosti – výskyt v epifýzach dlhých kostí. Veková skupina prevažne 20-40 rokov. Nemá chondroidnú matrix. S100 negatívny.
- Svetlobunkový chondrosarkóm - Výskyt v epifýzach dlhých kostí, u ľudí v 3.-5. dekáde, vakuolizované bunky so svetlou cytoplazmou, kalcifikovaná chondroidná matrix pripomínajúca kosť „woven bone“.

ĎAKUJEM ZA POZORNOSŤ

POUŽITÁ LITERATÚRA

- AFIP Atlas of Tumor Pathology; 4th Series, Fascicle 2: Tumors of the Bones and Joints, str.61-73
- WHO Classification of Tumors of Soft Tissue and Bone, IARC, 2013, str.262-263
- Chondroblastoma. A review of seventy cases. J Bone Joint Surg Am. 1985 Jun;67(5):748-55.